

بررسی آماری آلودگی به سیستی سرکوس بویس (Cysticercus bovis) در جمعیت گاو کشتاری کشتارگاه دام بم

حجت الله جعفری، دکتری عمومی دامپزشکی، معاون دامپزشکی شهرستان بم، اداره کل دامپزشکی استان کرمان
پست الکترونیکی: hjveterinary@yahoo.com

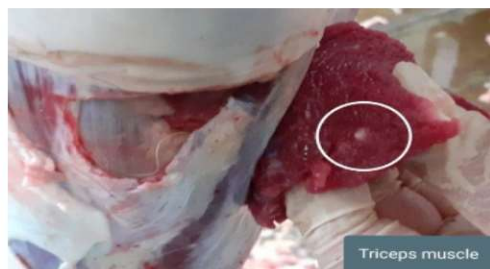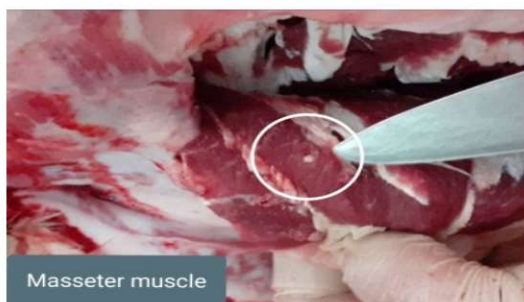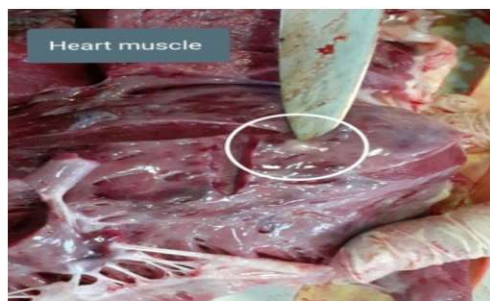
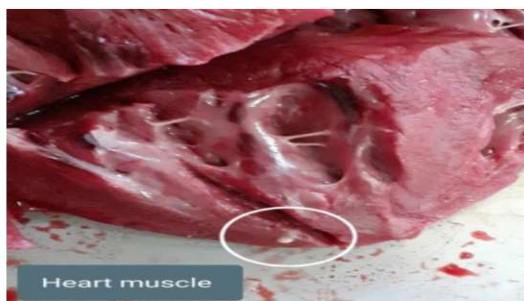زهره وکیلی، دکتری عمومی دامپزشکی، کارشناس اداره کل دامپزشکی استان کرمان
پست الکترونیکی: zohrevakili1363@gmail.com

مقدمه:

سیستی سرکوس بویس (Cysticercus bovis) نوزاد انگل تینیا ساژیناتا (Taenia saginata) است که موجب بیماری زایی در گاو و انسان می شود. کرم بالغ در دستگاه گوارش انسان روزانه شش تا نه بند بارور آزاد می کند. پس از متلاشی شدن جدار بندها، تخم ها خارج می شوند و در صورت بلع توسط گاو، کیست های سفید حاوی نوزاد انگل در عضلات بدن تشکیل می شوند (آخوند زاده بستی، ۱۳۸۹: ۸۶-۸۸). میزبان نهایی تینیا ساژیناتا (Taenia saginata) انسان و میزبان واسط آن گاو است. در گاو مرحله نوزادی انگل به صورت کیست های کوچک (۱۰ در چهار و نیم میلی متر) پر از مایع بوده و به گوشت ظاهر لکه دار یا سرخچه مانند می دهد. کیست دارای یک عدد پروتو اسکولکس است و غالباً در عضله قلب، دیافراگم، زبان و عضلات جوشی آرواره ها وجود دارد (جانز کافمن، ۱۳۸۲: ۸۸). در انسان آلوده بندهای تینیا همراه با مدفوع خارج می شوند. آلودگی با بلع بند یا تخم انگل اتفاق می افتد و بعد از آن نوزاد انکوسفر (Oncosphere) آزاد می شود و به دیواره روده نفوذ کرده و وارد جریان خون شده و هشت تا ۲۰ هفته بعد از آلودگی منجر به تشکیل کیست در عضلات مختلف می گردد. بعضی از کیست ها آهکی می شوند که برای میزبان اصلی آلوده کننده نخواهند بود. انسان با مصرف گوشت آلوده پخته نشده و دارای سیستی سرک زنده مبتلا می گردد. مدت زمان لازم برای تشکیل کرم بالغ در انسان سه تا پنج هفته است (جانز کافمن، ۱۳۸۲: ۸۸).

موارد و روش کار:

در این مطالعه جمعیت گاو کشتاری در کشتارگاه دام بم که از میدا شهرستانهای شرق استان (بم، ریگان، فهرج و نرماشیر) کشتار می شوند مورد بررسی و نمونه برداری قرار گرفتند. این بررسی در بازه زمانی شش ماهه، از ابتدای بهار ۱۴۰۱ لغایت انتهای تابستان ۱۴۰۱ روی تعداد ۱۸۷۴ راس گاو کشتار شده در کشتارگاه دام شهرستان بم انجام پذیرفت بطوری که بعد از کشتار عضلات از جمله عضلاتی همچون سه سر بازو، دیافراگم، قلب و عضلات جوشی سر لاشه های کشتاری برش و بصورت کامل مورد معاینه و بازرسی قرار گرفتند.



مشاهده کیست سیستی سرکوس در عضلات تحت معاینه و بازرسی گاو کشتاری - کشتارگاه دام بم



نتیجه گیری:

در این بررسی تعداد یک مورد آلودگی در جمعیت گاو کشتاری مشاهده شد (پنج صدم درصد) مشاهده گردید و قابل ذکر است جنسیت دام اشاره شده ماده و حدوداً هفت سال سن داشت و سیستی سرکوس بویس در عضله سه سر بازو، قلب و عضلات جوشی دام آلوده مشاهده گردید که لاشه مذکور با توجه به شدت و گستردگی آلودگی حذف کامل گردید.

بحث:

در مطالعه که مشابه تحقیق فوق طی سالهای ۲۰۱۰ و ۲۰۱۱ میلادی در کشتارگاه بیستون کرمانشاه توسط رضا فرجی و همکاران انجام پذیرفت، میزان موارد آلودگی در گاو های کشتار شده سه صدم درصد تعیین گردید

(Reza Faraji, 2015:1662-1665).

در مطالعه ای دیگر که طی سال های ۲۰۰۶ تا ۲۰۱۳ میلادی در کشتارگاه کرمانشاه توسط هاشمی نیا و همکاران انجام پذیرفت، میزان آلودگی هفتاد و هشتم هزارم درصد در دام کشتاری های مشاهده شد (M.Hasheminia, 2015:26-29) در مطالعه دیگر که طی سالهای ۱۳۸۶ و ۱۳۸۷ شمسی، توسط رفیع و همکاران در کشتارگاه زاهدان بر روی لاشه گاوهای کشتاری انجام پذیرفت میزان آلودگی نیم دهم درصد محاسبه گردید (رفیع و همکاران، ۱۳۸۹). در مطالعه دیگر در سال ۱۳۹۳ توسط حمزوی و همکاران در کشتارگاه همدان انجام پذیرفت میزان آلودگی سه و هشتم دهم درصد در گاوهای کشتاری تشخیص داده شد (حمزوی و همکاران، ۱۳۹۳). این تحقیق و دیگر موارد پژوهشی مشابه نشان می دهد هر چند تفاوت های آماری در میزان آلودگی مناطق کشور وجود دارد اما رعایت موازین بهداشتی در جمعیت انسانی و نیز شیوه صحیح برخورد با لاشه دام های آلوده به این انگل می تواند در کنترل و ریشه کنی این بیماری زئونوز موثر باشد و همچنین بحث آموزش و آگاهی بخشی عموم مردم بخصوص پرورش دهندگان و دامداران نیز در این مهم تاثیر به سزایی دارد.

منابع مورد استفاده :

- 1- M.Hasheminia , Y. Shahbazi, E.A.Afshari Safavi (2015) "**Bovine cysticercosis with special attention to its prevalence, economic losses and food safety importance in Kermanshah, west of Iran**" Journal of food quality and hazards control, 26-29.
- 2- Reza Faraji , Naser Nazari, Masoud Negahdari (Jul 2015) "**Prevalence of cysticercus of taenia saginata in cattle slaughtered**" International Journal of Research in Medical Science, 3(7):1662-1665.

۳- مسعود رفیع، مسعود مقدس زاده اهرابی، فرهاد جدیری زاهد (۱۳۸۹) « بررسی فراوانی رخداد سیستی سرکوس بویس در گاوهای کشتاری کشتارگاه صنعتی دام زاهدان » شانزدهمین کنگره دامپزشکی ایران. ۴- یزدان حمزوی، ناصر نظری، فاطمه پرنندین، فریبا فیضی، امیر افراه، محمد سرداری، ارسطو روشن، سعید عزتی، حامد نورمحمدی (پاییز و زمستان ۱۳۹۳) « اهمیت بهداشتی و تعیین میزان آلودگی به سیستی سرکوس بویس در دام های کشتار شده در کشتارگاه همدان در سال ۹۳-۱۳۹۲ ». مجله بیماری های مشترک انسان و دام، سال دوم شماره ۲.

۵- تالیف دکتر افشین آخوند زاده بستی و دکتر بهادر حاجی محمدی (۱۳۸۹) " کتاب اصول بهداشت گوشت و کشتارگاه های دامی " انتشارات دانشگاه تهران، چاپ اول صفحه ۸۸-۸۶.

۶- تالیف دکتر جانز کافمن و همکاران و ترجمه دکتر سید حسین حسینی، دکتر حمیدرضا حدادزاده و همکاران (بهار ۱۳۸۲) " کتاب عفونت های انگلی دامهای اهلی "، انتشارات دانشگاه تهران، چاپ اول صفحه ۸۸.



سازمان دامپزشکی کشور

سلام و سلامتی

بررسی فراوانی آلودگی به نماتود انکوسرکا (Onchocerca) در جمعیت شترهای کشتاری شرق استان کرمان

حجت الله جعفری، دکتری عمومی دامپزشکی، معاون دامپزشکی شهرستان بم، اداره کل دامپزشکی استان کرمان
پست الکترونیکی: hjveterinary@yahoo.com

زهرة و کیلی، دکترای عمومی دامپزشکی، کارشناس اداره کل دامپزشکی استان کرمان، اداره کل دامپزشکی استان کرمان

پست الکترونیکی: zohrevakili1363@gmail.com

روح الله رنجبر، مهندسی صنایع غذایی، دانش آموخته دانشگاه آزاد اسلامی واحد بم

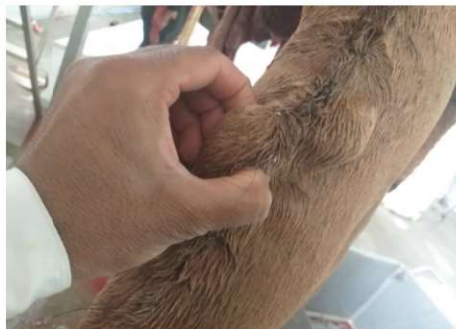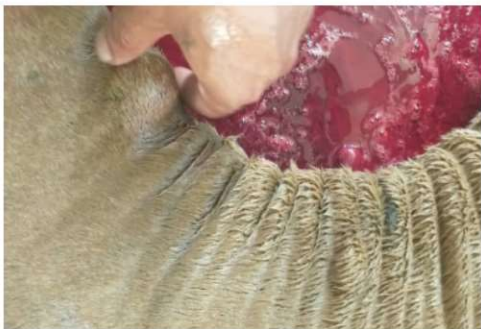پست الکترونیکی: rwhallhrnjbr372@gmail.com

مقدمه:

انکوسرکا (Onchocerca) معمولاً موجب شکل گیری ندول هایی در بافت همبند میزبان نهایی می شود و بیشتر این دسته از انگل ها بی ضرر هستند (Anvari Tafti, M.H, 2015: 257-261). برای اولین بار انگل انکوسرکا توسط Cleland از شترهای استرالیا گزارش گردید (Farjanikish, G: 2016: 1-7). انکوسرکا فاسیاتا (Onchocerca fasciata) یک انگل درگیر کننده بافت همبند زیرجلد و لیگامنت نوکال (Nuchal) و مختص شتر می باشد که از آفریقا و آسیا گزارش شده است (Anvari Tafti, M.H, 2015: 257-261). Rillent & Henry گونه هایی از انکوسرکا همچون انکوسرکا فاسیاتا (Onchocerca fasciata) را شرح دادند (Farjanikish, G: 2016: 1-7). اطلاعات اندکی از ریخت شناسی این انگل وجود دارد، میکروفیلر های آن به طول ۲۸۵-۲۰۰ و عرض ۵۰-۳۵ میکرون (میانگین ۲۵۵ در ۴۰ میکرون) می باشند (جانز کافمن، ۱۳۸۲: ۲۷۹). انکوسرکایزیسی (Onchocerciasis) یکی از ضایعات پوستی رایج در شترهای ایران می باشد و توزیع ندول های پوستی عمدتاً در دو طرف شکم، شانه ها و لیگامنت نوکال (Nuchal) و ناحیه ران می باشد. ندول ها شامل کرم های کلسیفیه و دژنره انکوسرکا فاسیاتا (Onchocerca fasciata) به علاوه سلول های التهابی می باشند (Anvari Tafti, M.H, 2015: 257-261). در پوست قسمت های مختلف بدن به ویژه سر و گردن ندول ها وجود دارند. ندول ها ثابت و محکم، بدون حساسیت نسبت به ملامسه و به اندازه چهار تا پنج سانتی متر می رسند (جانز کافمن، ۱۳۸۲: ۲۷۹). ندول های انکوسرکا (Onchocerca)، خصوصاً در شترهای آلوده سنگین وزن، گاهی اوقات با بیماری های همچون سل اشتباه می شوند که در نتیجه ضبط غیر ضروری و بیهوده برخی لاشه ها را به دنبال دارد که این دو حالت را می توان با برش دادن این ندول ها انجام داد که اگر گره نماتودهای فیلاریال (Filarial) را نشان دهد می توان آن را به راحتی از عقده های لنفاوی مشکوک که پس از برش دادن آزاد هستند، تشخیص داد (Anvari Tafti, M.H, 2015: 257-261).

موارد و روش کار:

در این مطالعه جمعیت شتر کشتاری در کشتارگاه دام بم که از مبدا شهرستانهای شرق استان (بم، ریگان، فهرج و نورماشیر) کشتار شده اند، مورد بررسی و نمونه برداری قرار گرفتند. این بررسی طی یک بازه زمانی دو ساله از ابتدای بهار ۱۳۹۹ لغایت انتهای زمستان ۱۴۰۰ روی تعداد ۵۴۰ نفر شتر کشتار شده در هر دو وضعیت قبل و بعد از کشتار انجام پذیرفت و محل های مورد انتظار بالاخص ناحیه سر و گردن، شانه ها، نواحی سینه و شکم و همچنین نواحی ران ها مورد بررسی دقیق قرار گرفتند.



ندول های مشاهده شده در ناحیه گردن و لیگامنت نوکال شترهای کشتاری (قبل از پوست کنی و برش ندول ها) - کشتارگاه دام

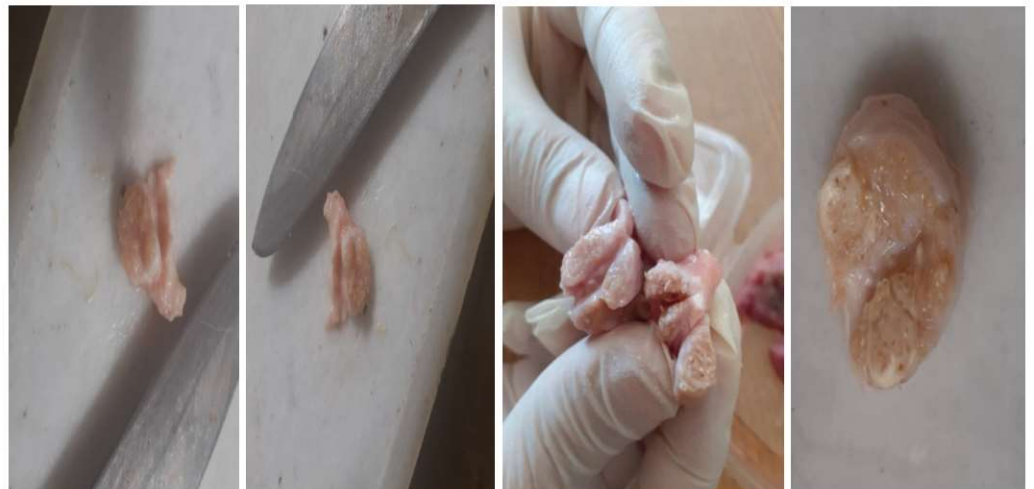بم



ندول های مشاهده شده در ناحیه گردن و لیگامنت نوکال شترهای کشتاری (پس از پوست کنی و جداسازی ندول ها) - کشتارگاه دام بم

نتیجه گیری:

دراین بررسی ضایعات ندولار در تعداد ۲۲ نفر از شترهای کشتاری (چهاردرصد) مشاهده گردید و قابل ذکراست ۱۷ نفر از شترهای آلوده ماده و پنج نفر شتر نر بودند. به طور کلی در هر لاشه آلوده، یک یا چند ندول با قطر یک تا سه سانتی متر مشاهده شد. گره ها خشک، برآمده، قابل لمس، سفت و از نظر ظاهری شبیه به عقده لنفاوی کوچک بودند. در سطح مقطع برش، توده های درهم پیچیده کرم های فیلاریال نازک توسط یک بافت همبند فیبری مایل به ضخیم احاطه شده بودند.



برش تعدادی از ندول ها و مشاهده توده های درهم پیچیده کرم های فیلاریال - کشتارگاه دام بم

بحث:

در مطالعه ای که مشابه تحقیق اشاره شده توسط فرجانی کیش و همکاران طی سالهای ۲۰۱۴ و ۲۰۱۵ میلادی در کشتارگاه های تهران و نجف آباد (استان اصفهان) انجام پذیرفت، میزان موارد آلودگی ۲۹ نفر از ۲۹۸ نفر شتر کشتاری مشاهده گردید (نه و هفتاد و سه صدم درصد)، که درصد آلودگی بر حسب جنسیت دامها، ۱۹ نفر شتر ماده آلوده از تعداد ۱۵۶ نفر جمعیت شتر ماده تحت بررسی (دوازده وهفده صدم) و تعداد ۱۰ نفر شتر نر آلوده از تعداد ۱۴۲ نفر جمعیت شتر نر تحت بررسی (هفت و چهار صدم درصد) تعیین گردید. (Farjanikish, G:۲۰۱۶:۱-۷). در مطالعه ای دیگر که توسط اکبری نژاد و همکاران بر روی ۱۵۵ نفر شتر تک کوهانه از تیرماه تا آذرماه سال ۱۳۸۷ در یکی از کشتارگاه های اطراف تهران انجام پذیرفت، ۴۴ نفر شتر (۲۸ درصد) آلوده تشخیص داده شدند (وحید اکبری نژاد، ۱۳۸۹).



در مطالعه دیگر که توسط انوری تفتی و همکاران با انجام نمونه برداری تصادفی از سه کشتارگاه یزد، نجف آباد و رفسنجان بر روی ۱۴۴ شتر کشتاری انجام پذیرفت تعداد ۱۷ نفر شتر (۱۱/۸ درصد) آلوده تشخیص داده شدند (Anvari Tafti, M.H., ۲۰۱۵: ۲۵۷-۲۶۱).

این تحقیق و دیگر موارد پژوهشی مشابه، نشان می دهد که این انگل توانایی آلودگی پوستی درصد قابل توجهی از شترهای مناطق مختلف کشور را دارد و نظر به اهمیت اقتصادی و تجاری پوست شتر، این موضع می تواند موجب خساراتی در صنعت پوست و چرم شود لذا بررسی اپیدمیولوژیک این انگل با در نظر داشتن شرایط اقلیمی و جغرافیایی کشور در شناخت دقیق و کامل میزبان واسط و حاملین آن و در نتیجه راه های کنترل و پیشگیری از این بیماری انگلی موثر است.

منابع مورد استفاده :

۱- Farjanikish, G.; Namazi, F.; Rajabloo, M. (۲۰۱۶) "Prevalence and Pathological Lesions of Onchocercosis (*Onchocera Fasciata*) in Camels (*Camelus Dromedarius*)" Bulgarian Journal of Veterinary Medicine: ۱-۷.

۲- Anvari Tafti ,M.H.; Sazmand,A.; Hekmati Moghaddam,S.; Moobedi, I. (۲۰۱۵) "Prevalence and Pathology of Onchocerca Infection in Camels (*Camelus Dromedarius*) in Central Parts of Iran" Iranian Journal of Veterinary Medical ۹(۴) :۲۵۷-۲۶۱.

۳- وحید اکبری نژاد، رضا کاظم پور، محمد شجاعی و سید رضا جوادی (۱۳۸۹) " بررسی فراوانی آلودگی *Onchoceca fasciata* در شترهای کشتار شده در یکی از کشتارگاه های اطراف تهران " شانزدهمین کنگره دامپزشکی ایران.

۴- تالیف دکتر جانز کافمن و همکاران و ترجمه دکتر سید حسین حسینی، دکتر حمیدرضا حدادزاده و همکاران (بهار ۱۳۸۲) " کتاب عفونت های انگلی دامهای اهلی " ، انتشارات دانشگاه تهران، چاپ اول صفحه ۲۷۹. ۶۵

