



عنوان موضوع:

پانزدهمین گزارش تصویری از یکسری مشاهدات و یافته های تشخیصی طی اقدامات فنی دامپزشکی

نوع موضوع:

فنی - عملیاتی

تهیه و تنظیم:

دکتر حجّت الله جعفری

معاون شبکه دامپزشکی شهرستان بم

تابستان 1403

مقدمه:

امروزه دامپزشکی ، همچون پزشکی به عنوان یک علم گسترده و تمام نشدنی شناخته می شود به طوریکه هر شخص در هر سطح و جایگاهی در این مسیر علمی قرار می گیرد هر لحظه تجربه جدید و جالبی را به دست می آورد .

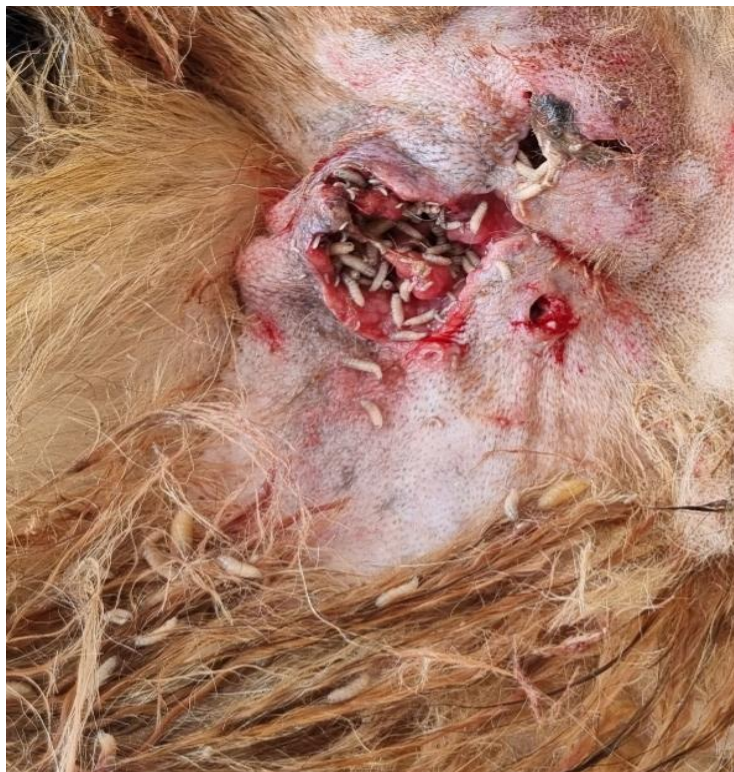موضوعاتی که شاید هنگام تحصیل در دانشگاه و یا در حین مطالعه کتب و منابع علمی ، به نظر مشاهده آنها نادر و یا کمیاب باشد اما در زمان تجربه عملی مشاهده می گردد . یکی از فرصت هایی که در حوزه دامپزشکی ، این موضوع ثابت و محقق می شود ، طی بازرسی های کشتارگاهی و یا بررسی بیماری در واحدهای دامی است .

اهمیت کشتارگاه از این جهت است : زیرا دام های نقاط مختلف یک شهرستان ویا منطقه وحتى از دیگر مناطق در کشتارگاه ها کشتار و در نتیجه مورد بررسی قرار می گیرند وهمچنین قبل و پس از کشتار است که می توان به ترتیب معاینه ومشاهده بالینی و سپس یک کالبدگشایی کامل از یک دام انجام داد.

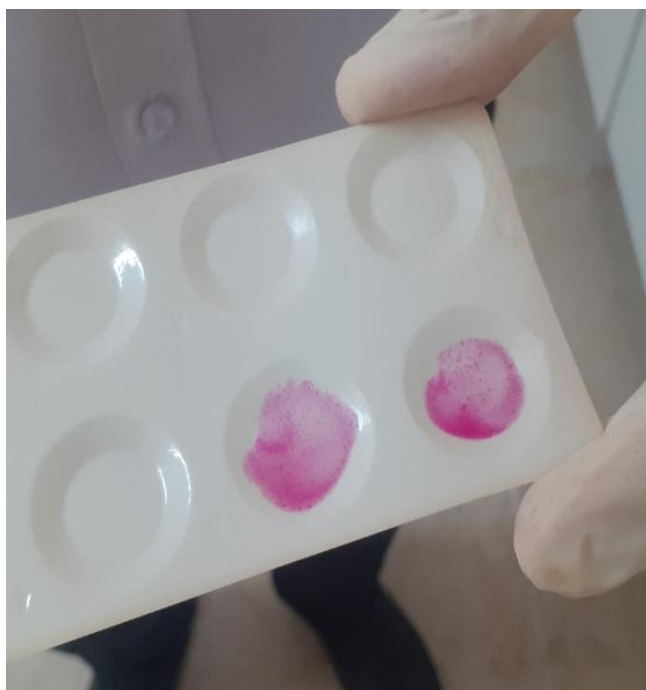و اهمیت بررسی بیماری ها در واحد دامی از این جهت است که گاهاً در حین بررسی ، دامپزشک به بیماری هایی برخورد می کند که شاید رخداد مجدد و تجربه مشاهده آنها در چند سال آینده کمتر رخ دهد و یا دیگر بروز نکند . و لذا از دید دامپزشکان در موارد تشخیص تفریقی بیماری ها پنهان بماند. و این تجربه مشاهده ، تشخیص و حتی درمان می تواند فرصت انتقال به دیگر همکاران محترم باشد.

پیرو گزارشات تصویری قبل ، مجدد نظر به مشاهده یکسری بیماری های و ضایعات بافتی ، گزارشی تحت عنوان ((پانزدهمین گزارش تصویری از یکسری مشاهدات و یافته های تشخیصی طی اقدامات فنی دامپزشکی)) تهیه وگردآوری شده سات که امید است مورد استفاده همکاران و کارشناسان محترم قرار گیرد.

مورد اول : تصویری از یک مورد میازیس شدید در گوسفند ارجاعی به مرکز درمانی بخش خصوصی شهرستان



مورد دوم : شناسایی یک مورد بز نر با نشانه تورم بیضه و اپیدیدیم یکطرفه - آلوده به بروسلوز - با تایید آزمایشگاهی
این مورد با معیت و حضور کارشناسان شبکه آقای دکتر زارع و خانم دکتر ابارقی شناسایی و بررسی گردید.




مورد سوم : شناسایی یک مورد آلودگی به جرب در یک مورد بز – با انجام تست گسترش مستقیم KOH

با نشانه های مورخستگی و هایپرکراتوزیس پوستی

این مورد با معیت و حضور رئیس و کارشناس شبکه آفای اسدی و آشتاب شناسایی و بررسی گردید.

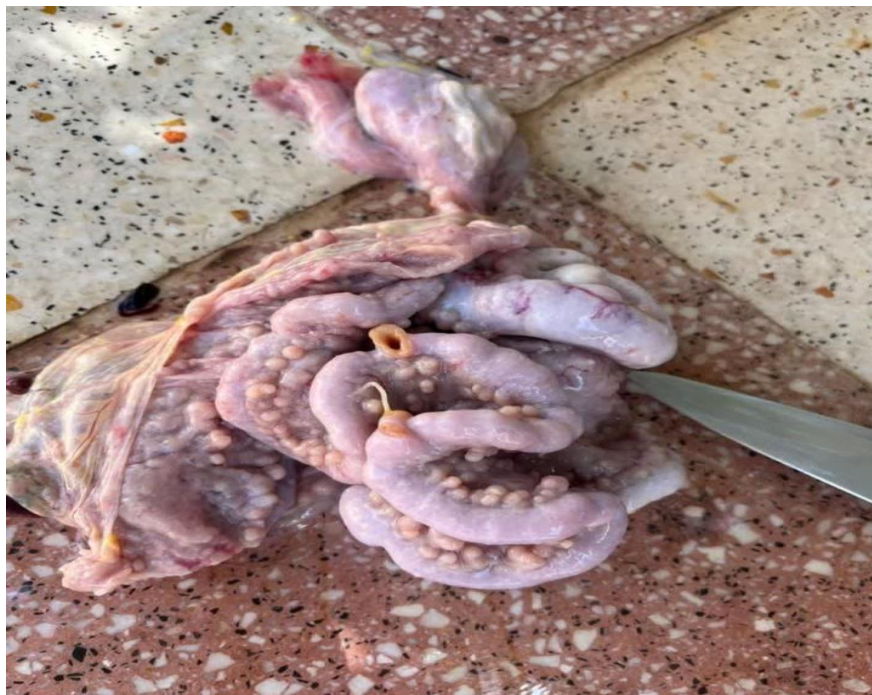

مورد چهارم : شناسایی یک راس گاو مشکوک به لمپی اسکین – در بازرسی قبل از کشتار – کشتارگاه دام بم

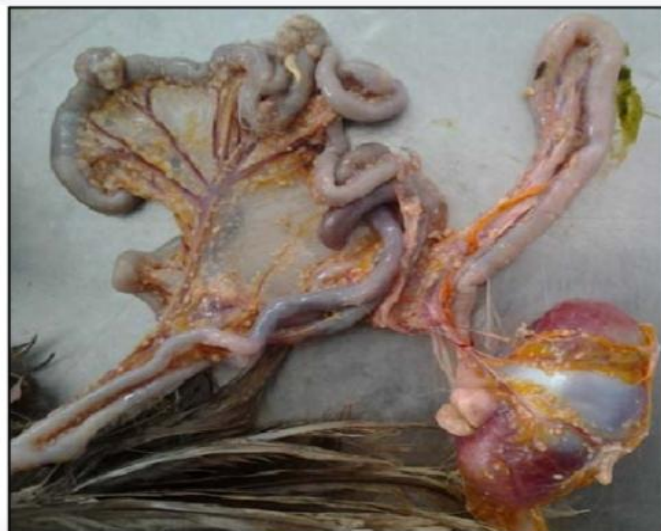

مورد پنجم : شناسایی یک مورد مشکوک به سل طیور در یک مرغ بومی شهرستان

ضایعات مشکوک به توپر کلوزیس و گرانولوماتوز در دستگاه گوارش



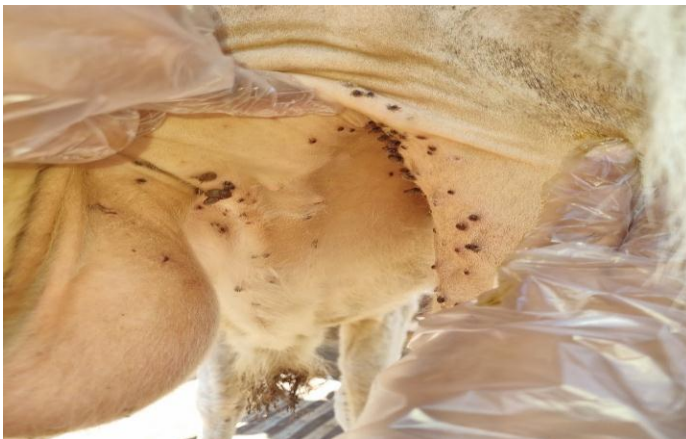
تصاویر پایین: نگاهی به مقالات مشابه



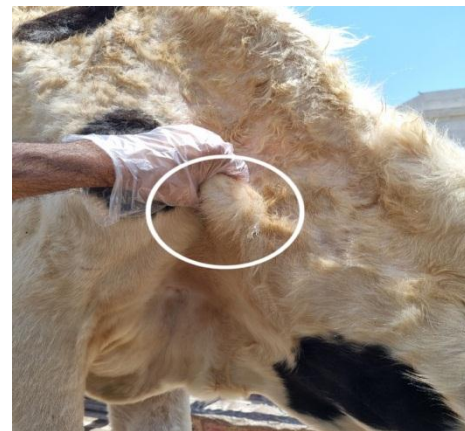
3: Multiple caseous nodules with different sizes on the intesti

Fig 3: Multiple caseous nodules with different sizes on the intestines, the mesentery and the...

مورد ششم : شناسایی یک راس گاو مبتلا به تیلیروز - در یکی از مراکز درمانی بخش خصوصی شهرستان

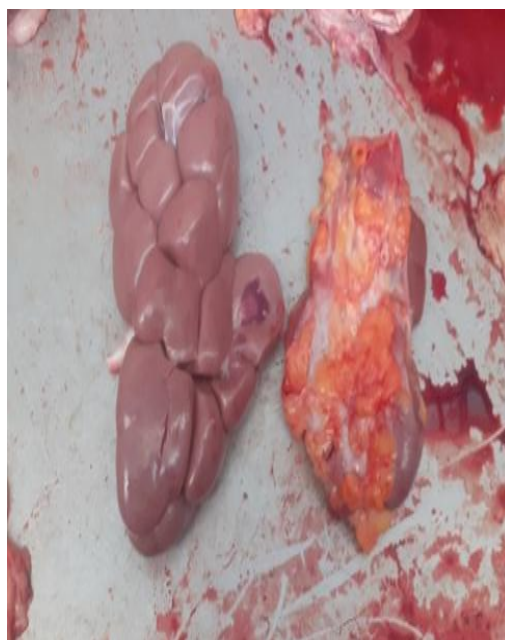

(تصویر سمت راست) لاغری شدید با همراه دتب بالا و دپرسیون (تصویر سمت چپ) زردی پوست و آلودگی شدید به کنه در دام مبتلا



(تصویر سمت راست) تورم شدید در عقده لنفاوی پیش کتفی و (تصویر سمت چپ) آلودگی شدید کنه در دام مبتلا

مورد هفتم : آتروفی شدید در یک مورد کلیه گاوی (تصویر به صورت مقایسه ای با کلیه سالم) - کشتارگاه دام بم



مورد هشتم : شناسایی یک مورد نیوکاسل فرم عصبی - در مرغ خانگی - یکی از واحدهای روستایی شهرستان

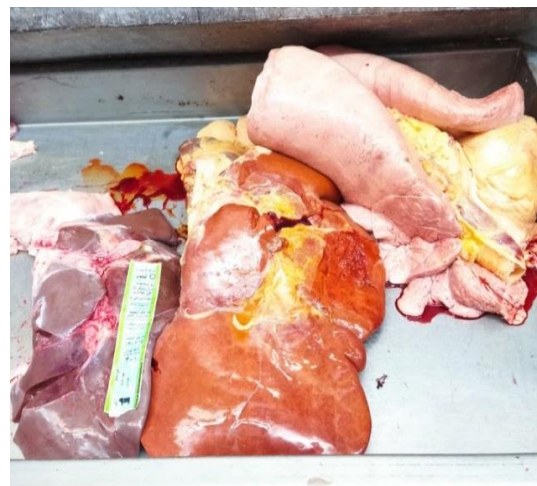
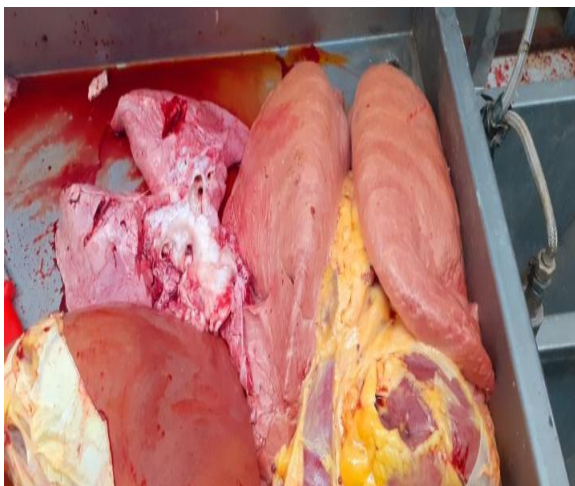
مورد نهم : مشاهده یک مورد آبسه (با حجم و اندازه بزرگ) در ناحیه ران - لاشه گوسفند کشتاری ذبح خانگی و مراجعه به شبکه جهت قضاوت بهداشتی

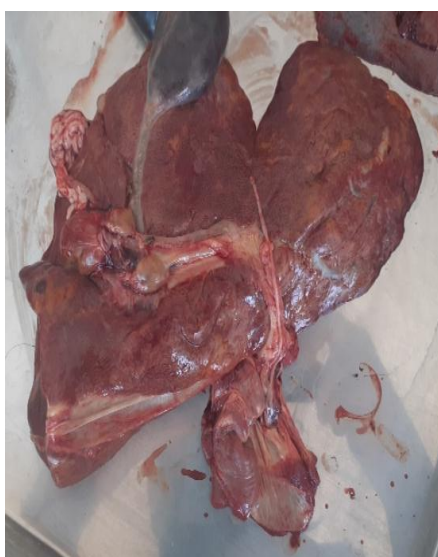
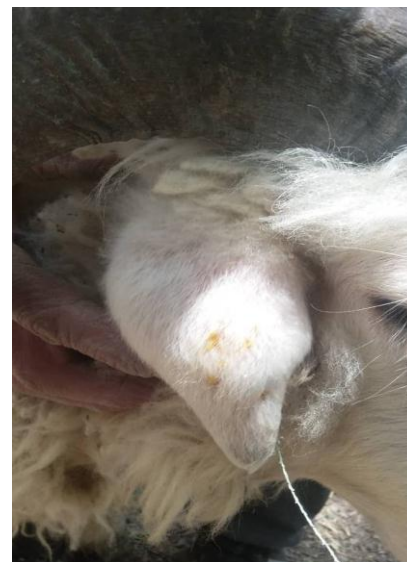
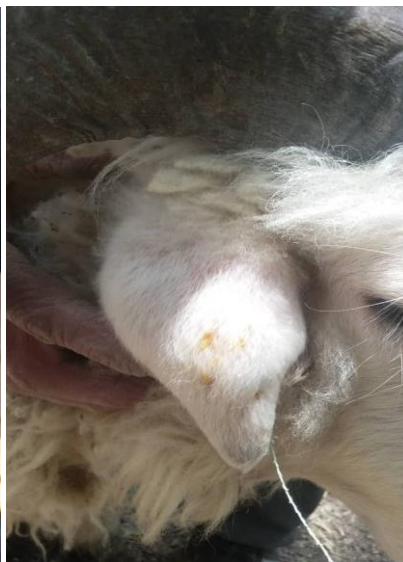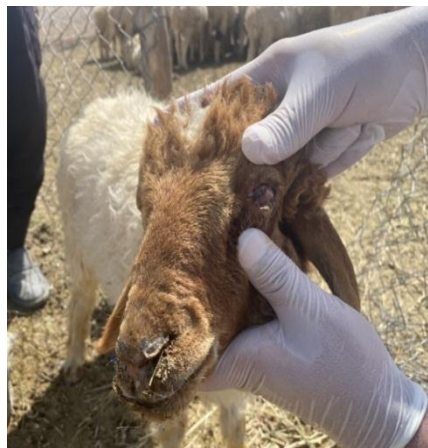پس از قضاوت به صاحب لاشه تذکرات و اختارات بهداشتی در خصوص تبعات ذبح در خارج از کشتارگاه داده شد.

مورد دهم : شناسایی یک مورد لاشه گاوی مبتلا به زردی - تصاویر احشا داخلی به صورت مقایسه ای با لاشه سالم

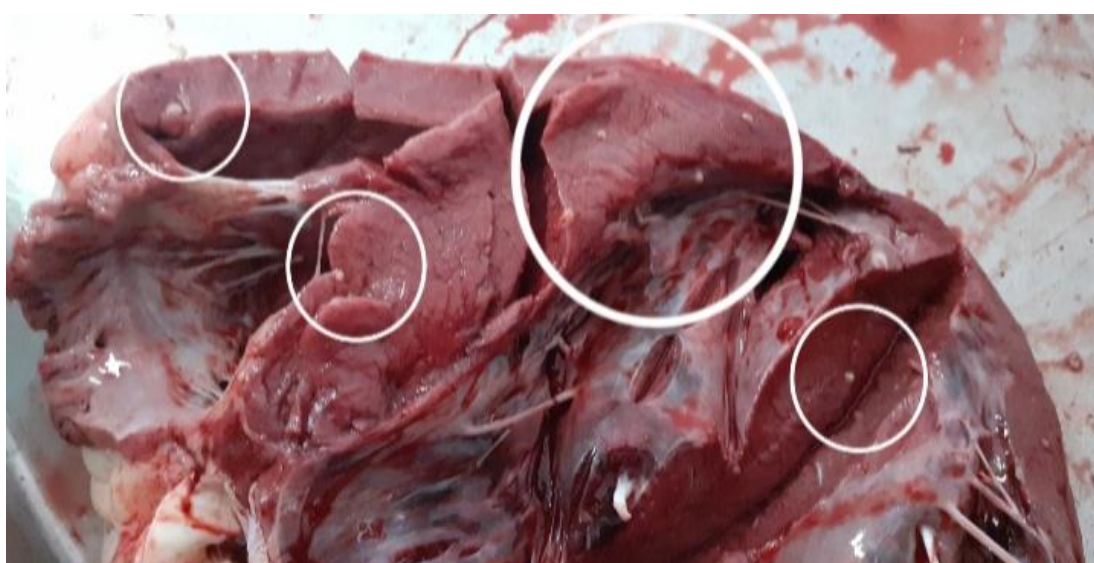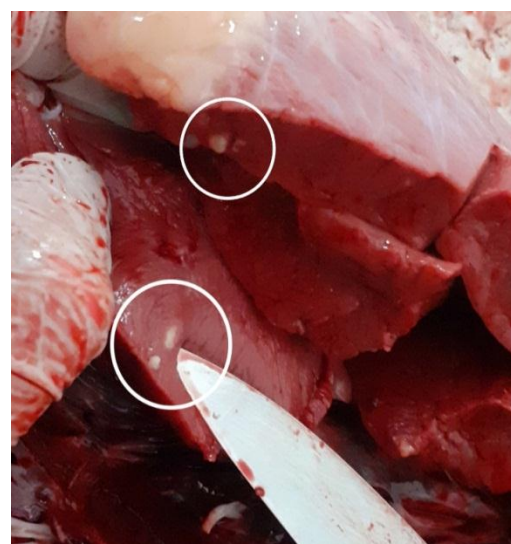
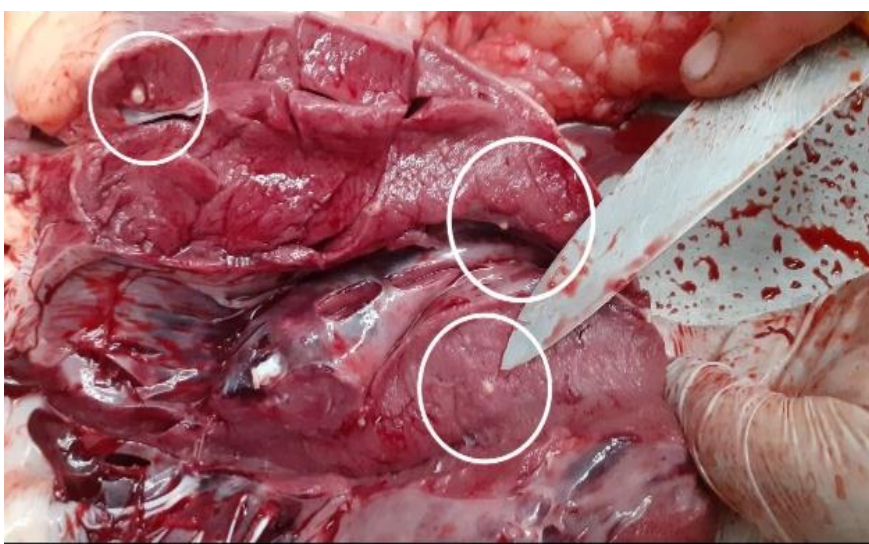
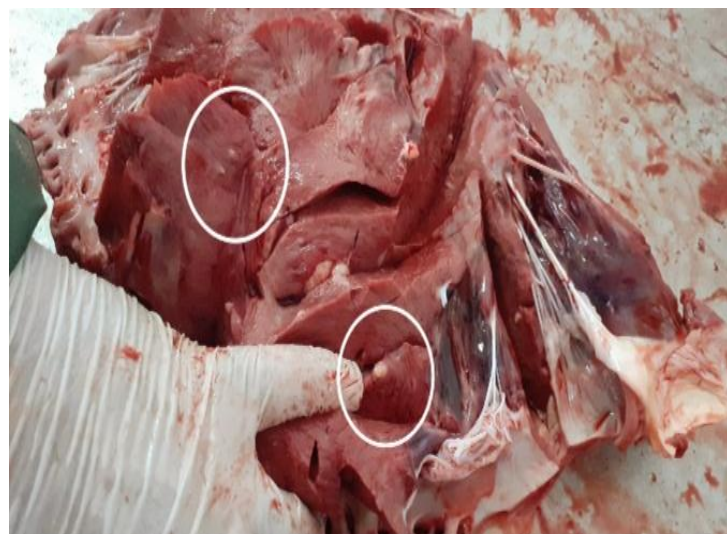

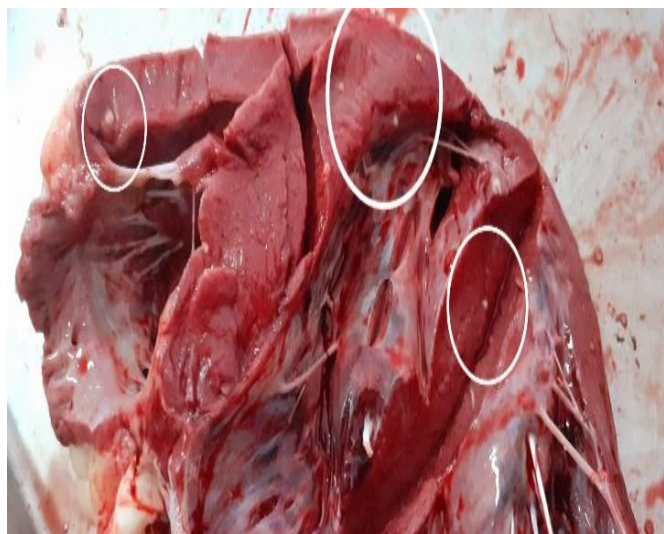
مورد یازدهم : وقوع مسمومیت ناشی از حساسیت به نور در یک گله گوسفند شهرستان به علت مصرف گیاه حاوی ترکیبات فورانوکومارین – این مورد با معیت و حضور کارشناسان شبکه آقای اسدی پور و خانم دکتر ابارقی شناسایی و بررسی گردید.



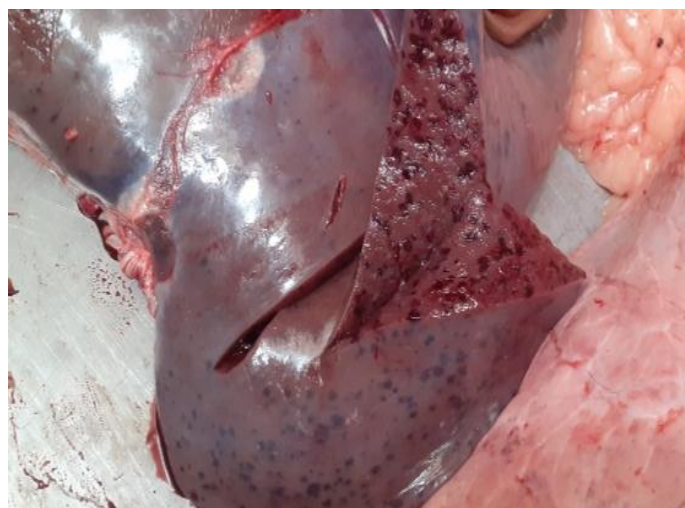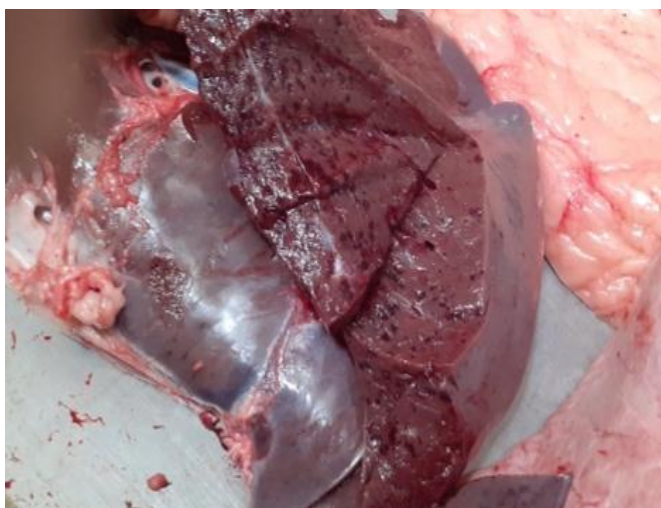
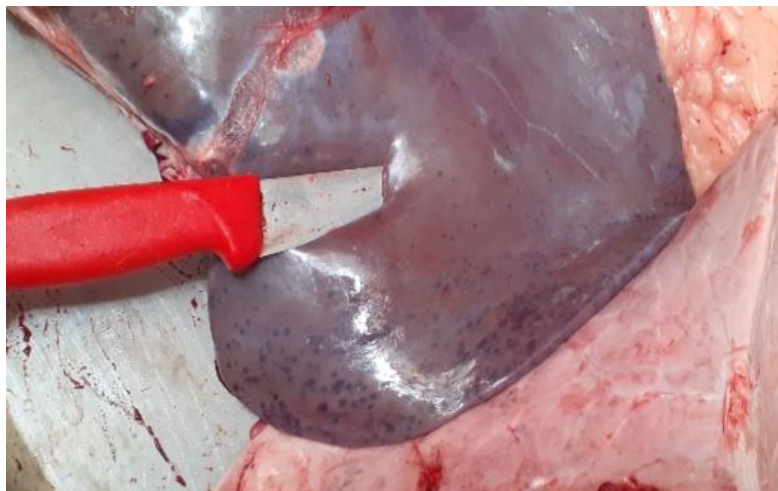تصاویر آخر مربوط به علوفه مصرفی و تصویر کبد یک راس دام تلف شده دچار ادم و پرخونی شدید

مورد دوازدهم : شناسایی یک مورد لاشه گاو مبتلا به سیستی سرکوس بویس - کشتارگاه دام بم

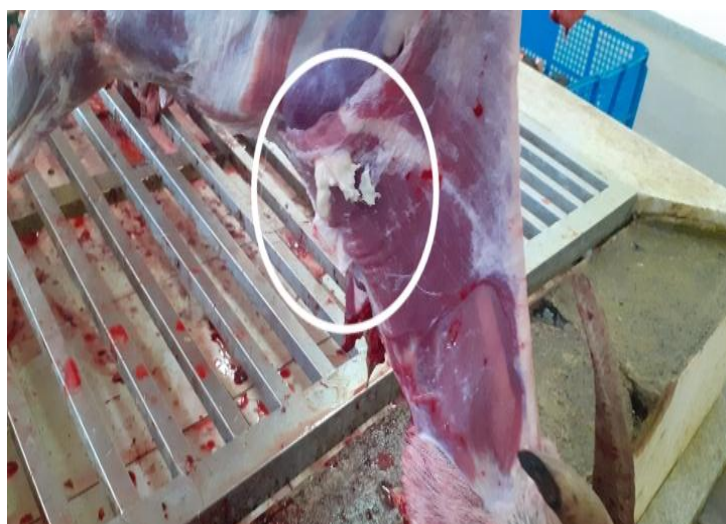

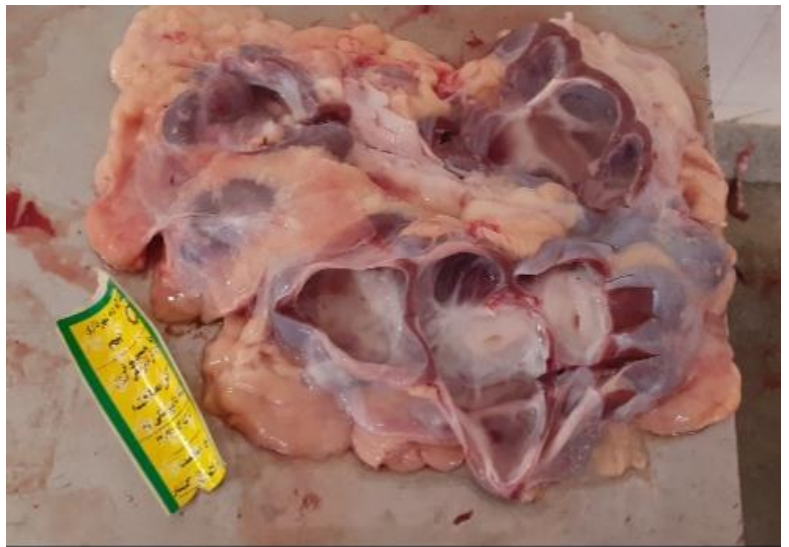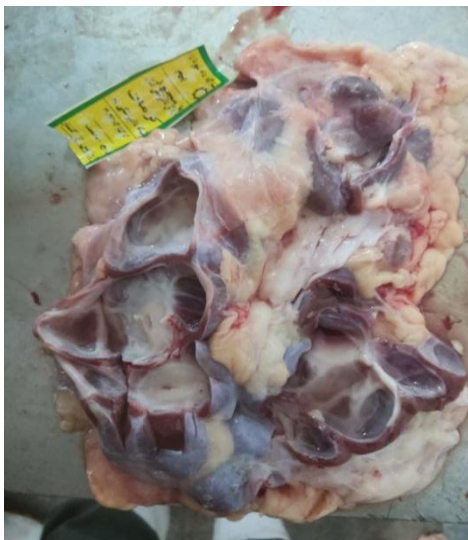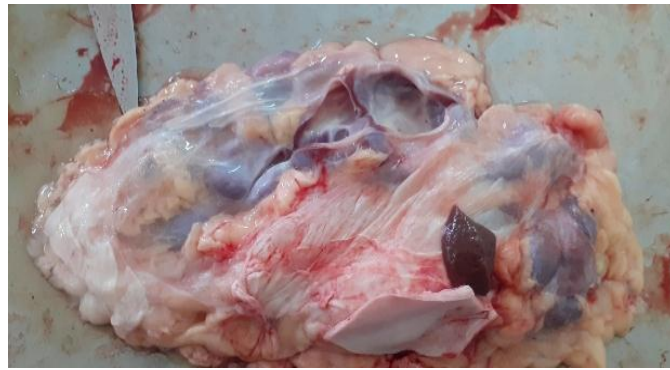تصاویر کیست، سیستی سرکوس بویس در عضلات قلب برش داده شده کاملاً مشهود است.

مورد سیزدهم : کبد مربوط به گاو کشتاری دچار Telangiectasis – کشتارگاه دام بم



مورد چهاردهم : عقده لنفاوی پیش کتفی بز کشتاری دچار لنفادنیت کازنوز – کشتارگاه دام بم





تصاویر پایین: نگاهی به مقالات مشابه

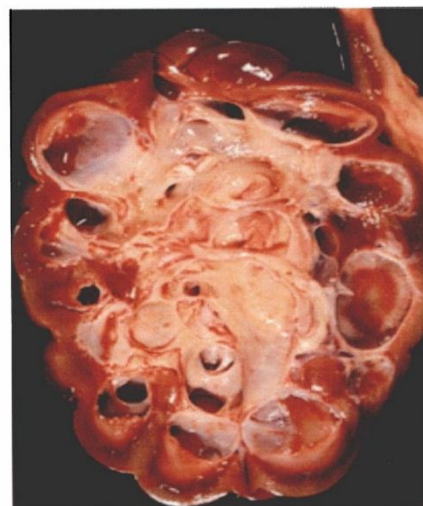
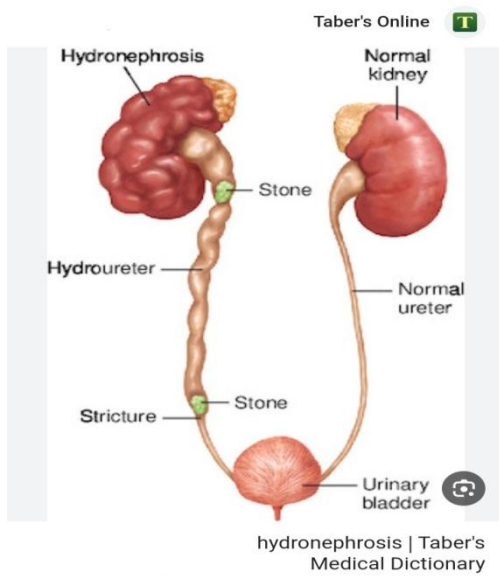


FIG 1: Hydronephrotic right kidney of case 1 at postmortem examination. There is marked pelvic dilatation and variable atrophy of medullae

پایان
باتشکر و سپاس
به امید موفقیت کلیه همکاران محترم